

Aðaláttir

- Til að festa byggingu líkamans á minnið er gagnlegt að læra nokkrar áttir sem notaðar eru um líkamann.
- Hugtökin lýsa til líkamans í **anatómískri** stöðu:
 - Líkaminn er uppréttur
 - hendur niður með síðum
 - lófa og tær snúa fram

Aðaláttir

- **Superior – inferior**

- Hvirfill höfuðsins er norðurskaut líkamans, eða superior punktur
- Iljar líkamans eru aftur á móti suðurskaut líkamans, eða inferiorpunktur

- **Anterior – posterior**

- Framhluti líkamans er anterior eða ventrali.
- Afturhluti líkamans er posterior eða dorsal
- **Ventral** (kviðlægt) og **dorsal** (baklægt) eru líka stundum notuð

Aðaláttir

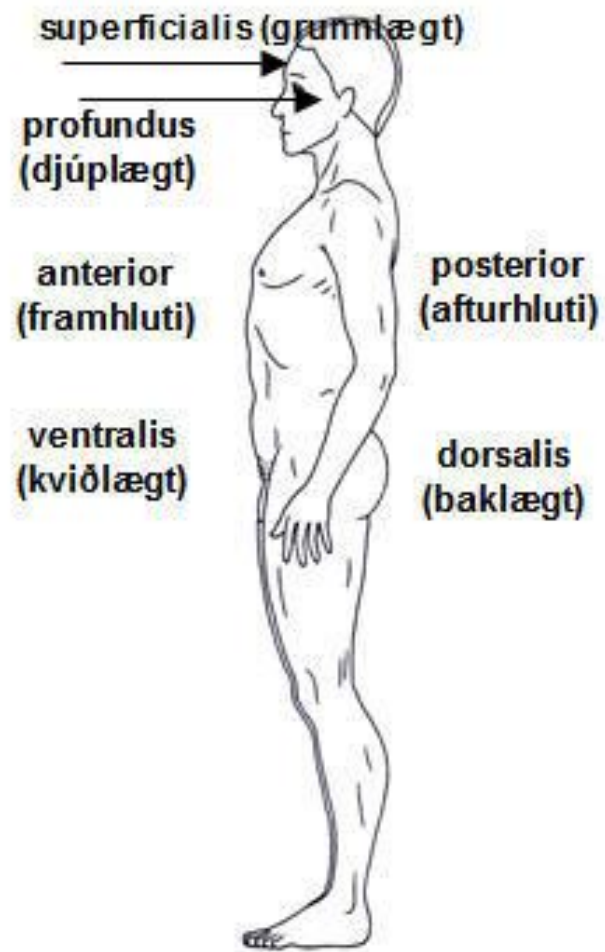
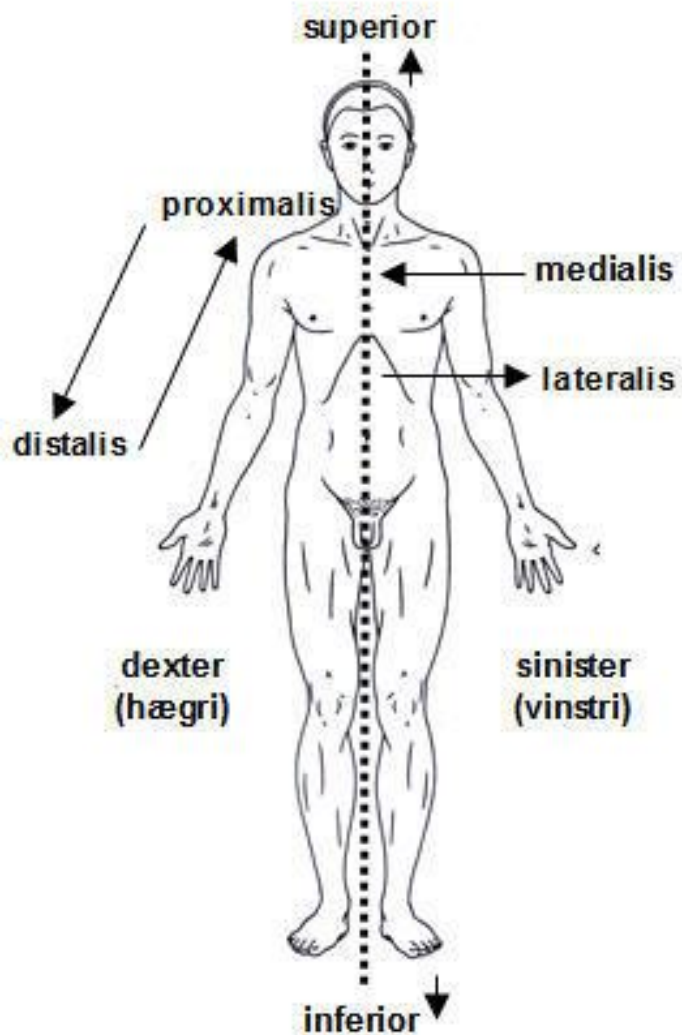
- **Medialis – lateral**

- Ímynduð lóðrétt lína skiptir líkamanum í tvo jafna helminga, frá miðju hvirfils að klofi.
 - Þessi lína er sögð miðlæg – medial
 - Skiptir hún líkamanum í tvihliða samhverfu (symmetria bilateralis)
- Líkamshluti er sagður miðlægur – medial, ef hann er nálægari miðlínunni en annar.
- Líkamshluti er hliðlægur – lateral, ef hann er fjær miðlínunni en annar.

Aðaláttir

- **Proximalis – distalis**
 - Þessi skipting er mjög svipuð medialis – lateralis skiptingunni, þ.e. proximalis er nær miðlínu og distalis er fjær miðlínu
 - Þessi skipting er aðallega notuð til að lýsa afstöðu útlimanna
- **Superficialis – profundus**
 - Líkamshlutar sem liggja nær yfirborði eru superficial eða grunnlægir
 - Líkamshlutar sem liggja dýpra eru profundus eða djúplægir
- **Dexter – sinister**
 - Dexter merkir hægri hlið eða hægra megin
 - Sinister merkir þá aftur á móti vinstri hlið eða vinstra megin

Aðaláttir

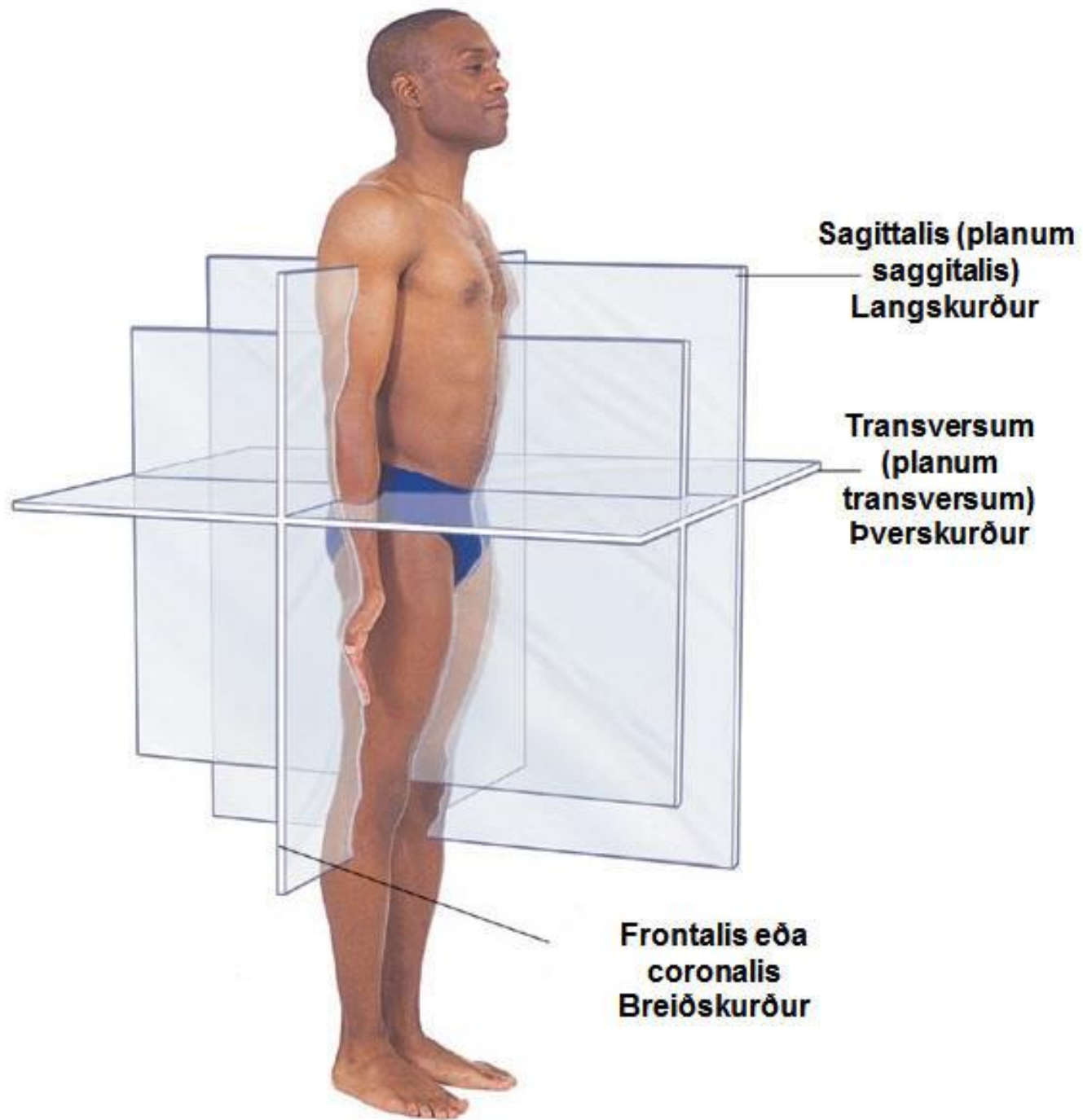


Reitir og skurðir

- **Sagittal** – langskorinn
- sagittal plane
 - Skiptir líkamanum í hægri og vinstri helming
- midsagittal plane – miðjulangskurður
 - Miðjulangskurður, skiptir líkamanum í tvo helminga sem eru næst því að vera spegilmynd hvors annars

- **Transversum** – þverskorinn.
 - transverse plane – þverskurður skiptir líkamanum í efri og neðri hluta

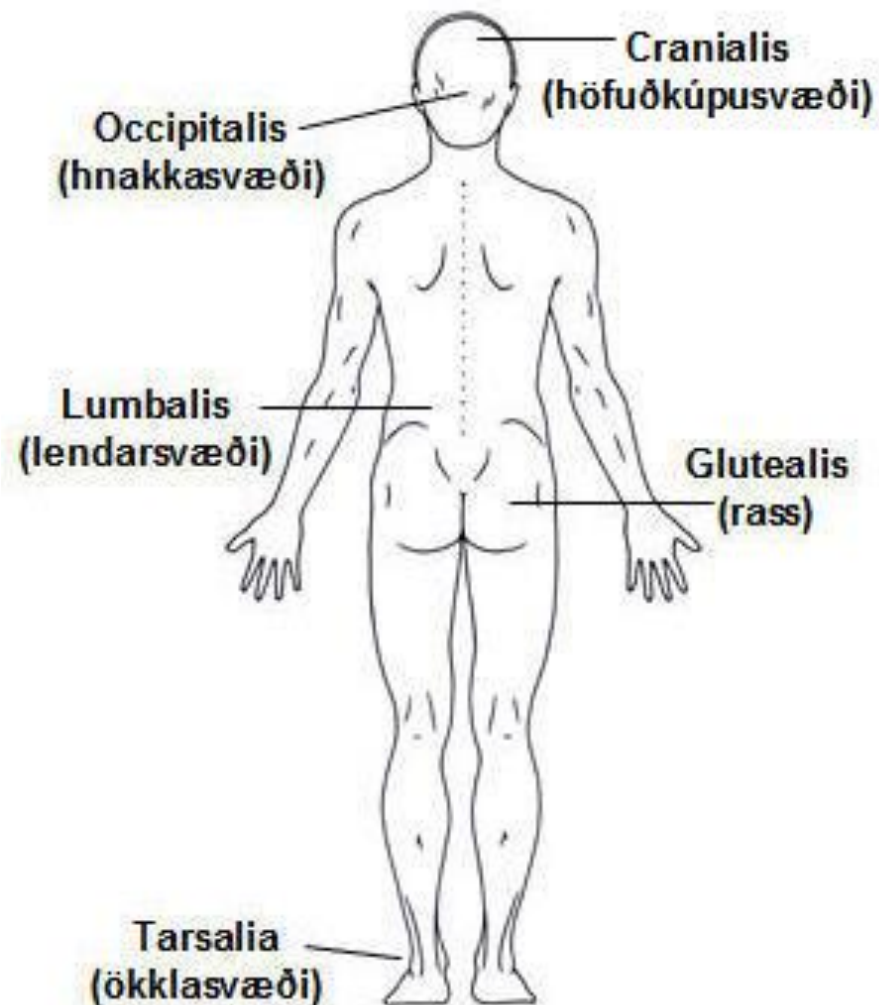
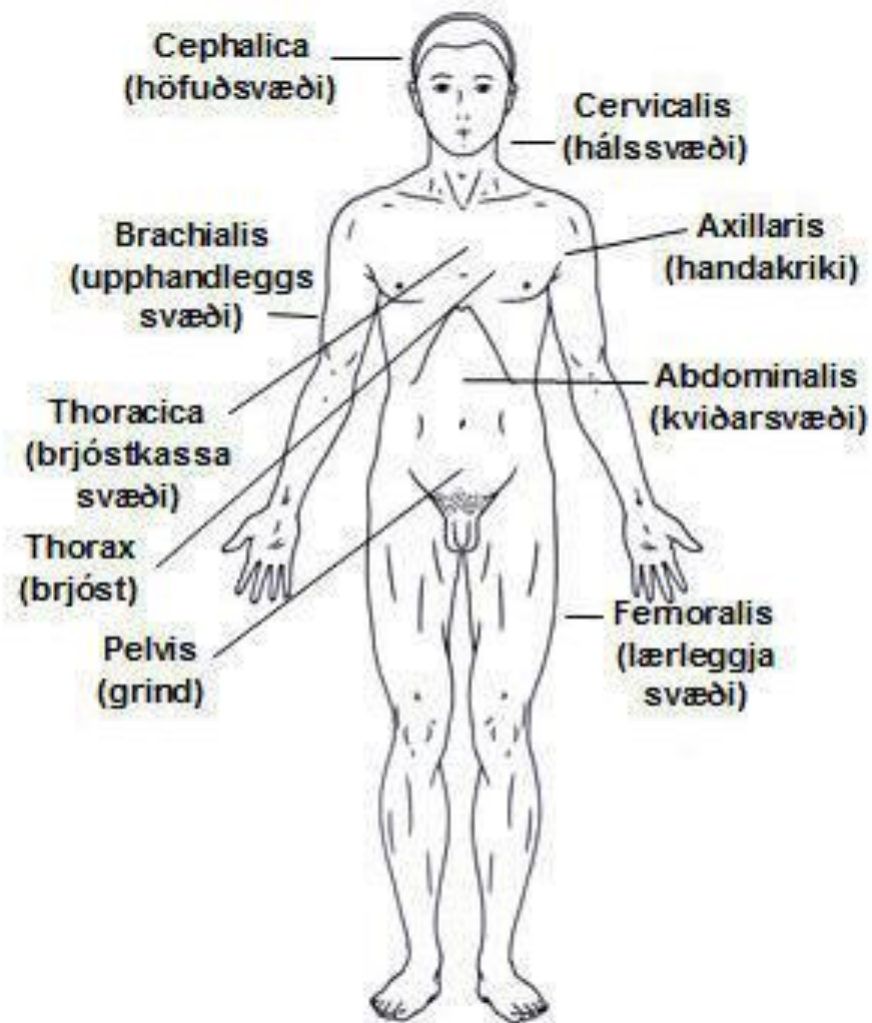
- **Frontal** - breiðskorinn
 - frontal plane – breiðskurður, skiptir líkamanum í fram og afturhluta



Líkamssvæði

- Bolur eða búk – torso, getur síðan verið skipt í brjóst – thorax, kvið – abdomen og grind - pelvis.

Nokkur algeng líkamssvæði



Torso er búkur eða bolur og samanstendur af brjóst-, kviðar- og grindarsvæði